



Наименование структурного подразделения:	Все структурное подразделения		
Названия документа:	СОП «Оказание неотложной помощи при аспирации инородного тела у ребенка»		
Утвержден:	Руководитель ГКП на ПХВ «ЛГП» Чалкаров А.Б.		
Дата утверждения:			
Разработчик:	<i>Должность</i>	<i>Ф.И.О.</i>	<i>Подпись</i>
	Заместитель гл.врача по ОМД	Кабылбеков Г.К.	
	Заведующий отделением	Садыков Г.Б.	
Согласовано:	Заместитель гл.врача по лечебному делу	Анаркулова У.О.	
	Заместитель гл.врача по контролю качества мед.услуг	Рысбаев С.Т.	
	Врач эксперт		
Дата согласования:	04.01.2024г.		
Дата введения в действие	04.01.2024г.		
Версия №	Копия № _____	04 /01 _____ / 2024г. Ф.И.О. _____ Подпись _____	

Дата последнего пересмотра « 04 » « 01 » 2024г

Дата следующего пересмотра « _____ » « _____ » 2027г



Стандарт операционных процедур:
Оказание неотложной помощи при аспирации инородного тела
у ребенка

1. **Цель:** оказать неотложную помощь при аспирации инородного тела у ребенка.

2. **Область применения:** все участки поликлиники.

3. **Ответственность:** врачи и средний медицинский персонал поликлиники.

4. **Определение:**

Аспирация инородного тела — мелких орехов, семян, других небольших предметов — чаще встречается у детей в возрасте до 4-х лет. Инородное тело обычно застревает в бронхе (чаще в правом) и может вызвать коллапс целого легкого или уплотнение части легкого дистальнее места закупорки. Часто первым признаком является внезапный приступ удушья. За этим может последовать бессимптомный период, длящийся несколько дней или недель, прежде чем у ребенка появятся постоянное астмоидное дыхание, хронический кашель или неподдающаяся лечению пневмония. Небольшие острые предметы могут застревать в гортани, вызывая стридор или астмоидное дыхание.

В редких случаях, когда крупное инородное тело перекрывает просвет гортани, может наступить внезапная смерть от асфиксии, если не удалить это инородное тело или не провести экстренную трахеостомию.

Аспирацию инородного тела следует заподозрить у ребенка со следующими признаками:

- внезапное возникновение приступа удушья, кашля или астмоидного дыхания;
- сегментарная или долевая пневмония, неподдающаяся лечению антибиотиками.

Необходимо обследовать ребенка на наличие:

- одностороннего астмоидного дыхания;
- участка ослабленного дыхания, который при перкуссии имеет либо тупой, либо коробочный перкуторный звук;
- смещения трахеи или верхушечного толчка.

Проводится рентгенография грудной клетки на полном выдохе для того, чтобы обнаружить область повышенной воздушности или ателектаз, смещение средостения (в сторону, противоположную пораженной области) или инородное тело, если оно рентгеноконтрастное.

5. Ресурсы:

- 1) дыхательный мешок или маска;



- 2) корнцанг;
- 3) кислород (при наличии);
- 4) набор для коникотомии.
6. **Документирование:** Медицинская карта КМИС

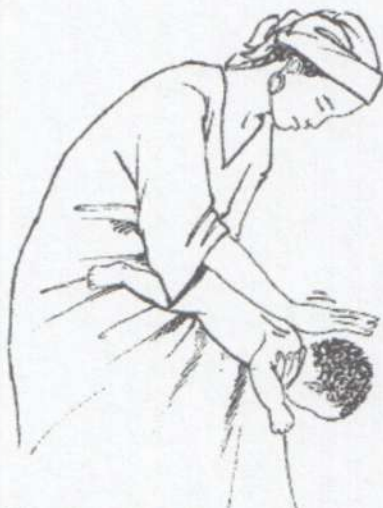7. Основная часть процедуры:

7.1. Экстренное оказание первой помощи ребенку с внезапным развитием механической обструкции дыхательных путей:

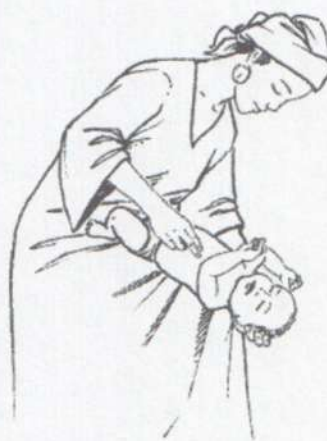1. Попытаться сместить и удалить инородное тело. Способ оказания помощи зависит от возраста ребенка.

1) Для младенцев:

- Положить ребенка на свою руку или на бедро, опустив его голову вниз;
- Ударить 5 раз по спине младенца в ее средней части основанием ладони;
- Если обструкция сохраняется, перевернуть младенца и надавить 5 раз уверенным толчкообразным движением двух пальцев на его грудную клетку в области нижней трети грудины;
- Если обструкция сохраняется, проверить рот младенца на наличие любого препятствия, которое может быть удалено;
- При необходимости повторить последовательно всю процедуру, начиная с похлопывания по спине.



Похлопывание по спине.



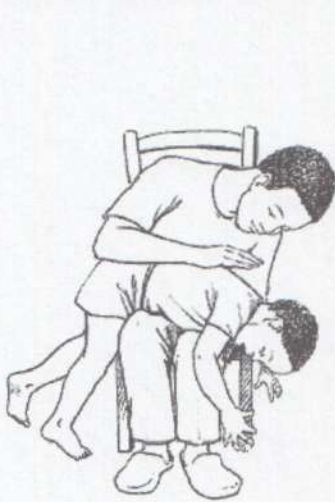Толчкообразные надавливания на грудную клетку.

2) Для детей более старшего возраста:

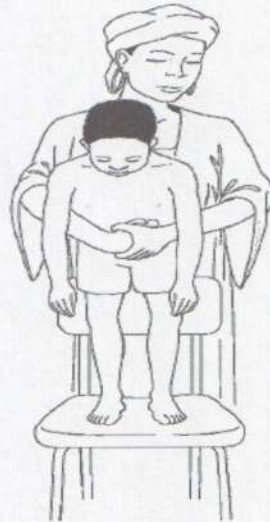- Ударить 5 раз по спине ребенка основанием ладони, когда ребенок находится в положении сидя, на коленях или лежа;



- Если обструкция сохраняется, встать позади ребенка и обхватить руками его туловище; сжать одну руку в кулак и поместить его на живот ребенка сразу ниже грудины; положить другую руку на кулак и резко нажать на живот ребенка в направлении внутрь и вверх; повторить эту процедуру до 5 раз;
- Если обструкция сохраняется, проверить рот ребенка на наличие любого препятствия, которое может быть удалено пальцем или корнцангом.
- При необходимости повторить последовательно всю процедуру, начиная с ударов по спине.



Удары по спине для удаления инородного тела из дыхательных путей задыхающегося ребенка.



Прием Геймлиха для удаления инородного тела из дыхательных путей задыхающегося ребенка более старшего возраста.

2. После проведения этих манипуляций важно проверить проходимость дыхательных путей, для чего необходимо:

- визуально оценить движения грудной клетки;
- определить наличие дыхательных шумов при аускультации легких;
- тактильно ощутить движение воздуха при дыхании ребенка.

3. Для поддержки проходимости дыхательных путей и предотвращения западения языка до тех пор, пока состояние ребенка не стабилизируется необходимо:

А: При отсутствии подозрения на травму шеи

1) Ребенок в сознании:

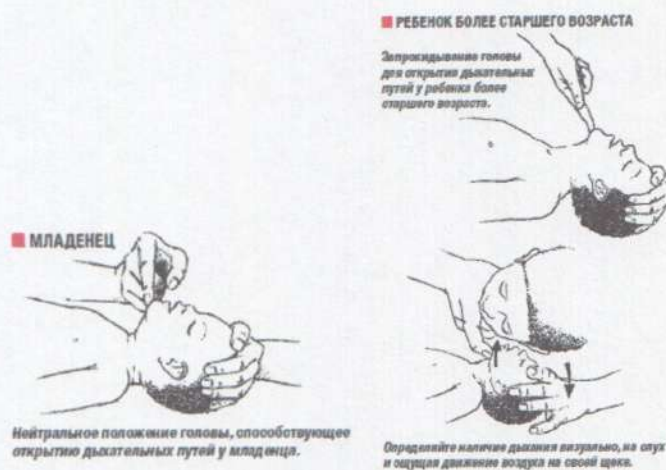
- Осмотреть ротовую полость и удалить инородные тела, если они обнаружены;

- Удалить слизистые выделения из глотки;
- Придать ребенку наиболее комфортное положение.

2) Ребенок без сознания



- Запрокинуть голову ребенка, как показано на рисунке; удерживая ее в таком положении, поднять вверх подбородок, чтобы открыть дыхательные пути;
- Осмотреть ротовую полость и удалить имеющиеся инородные тела, если они хорошо видны;
- Удалить слизистые выделения из глотки;
- Проверить проходимость дыхательных путей, наблюдая за движениями грудной клетки, прислушиваясь к звукам дыхания и ощущая движение воздуха при дыхании (см. рисунок).

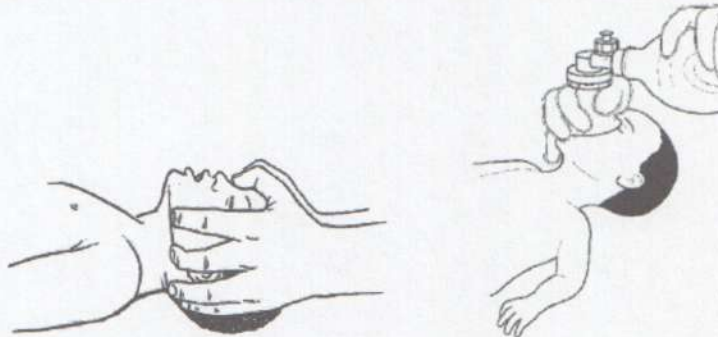


В: При подозрении на травму шеи или шейного отдела позвоночника: выведение вперед нижней челюсти

- Стабилизировать шею и открыть дыхательные пути;
- Осмотреть ротовую полость и удалить инородные тела, если они обнаружены;
- Удалить слизистые выделения из глотки под контролем зрения;
- Проверить проходимость дыхательных путей, наблюдая за движениями грудной клетки, прислушиваясь к звукам дыхания и ощущая движение воздуха при дыхании;
- Вывести вперед нижнюю челюсть, если дыхательные пути все еще не открыты. Для этого, расположив 4-й и 5-й пальцы обеих рук позади углов нижней челюсти с двух сторон, продвинуть нижнюю челюсть вперед и вверх так, чтобы дно челюсти оказалось под углом 90° к туловищу;
- Если ребенок по-прежнему не дышит после вышеуказанных действий, провести вентиляцию легких с помощью дыхательного мешка и маски, используя при этом (в идеальном случае) кислород.



- При отсутствии эффекта провести коникотомию.
- При остановке кровообращения: сердечно-легочная реанимация.



- Ребенок должен быть обязательно осмотрен врачом - даже при благоприятном исходе.

7.2. Оказание помощи ребенку с подозрением на аспирацию инородного тела на более позднем этапе. Если есть подозрение на аспирацию инородного тела, необходим осмотр врача для постановления точного диагноза и удаления инородного тела с помощью бронхоскопии.

8. Указание условия пересмотра СОП: Пересмотр СОП проводится 1 раз в 3 года или при появлении новых требований.

9. Нормативные ссылки:

1) Приказ Министра здравоохранения Республики Казахстан от 24 августа 2021 года № «Об утверждении «Правил оказания первичной медико-санитарной помощи» ҚР ДСМ-90

2) Всемирная организация здравоохранения. Буклет схем «Интегрированное ведение болезней детского возраста (ИББДВ)»;

3) Уход за детьми раннего возраста в семье. Детский фонд Организации Объединенных Наций (ЮНИСЕФ) в Республике Казахстан, 2012

4) Всемирная организация здравоохранения. Руководство по ведению наиболее распространенных болезней детского возраста «Оказание стационарной помощи детям», Глава 4, 2-е издание, 2013 г;

Клинический протокол «Асфиксия», одобренный Объединенной комиссией по качеству медицинских услуг

5) Министерства здравоохранения и социального развития Республики Казахстан от «23» июня 2016 года Протокол № 6. Приказ и.о. Министра



здравоохранения Республики Казахстан от 30 октября 2020 года «Об утверждении форм учетной документации в области здравоохранения, а также инструкций по их заполнению» № ҚР ДСМ-175/2020;

- б) Приказ и.о. Министра здравоохранения Республики Казахстан от 5 ноября 2021 года «Об утверждении стандартов аккредитации медицинских организаций» № ҚР ДСМ – 111.

Лист регистрации изменений

№	№ раздела, пункта стандарта, в которое внесено изменение	Дата внесения изменения	ФИО лица, внесшего изменения



Лист ознакомления

№	Фамилия И.О.	Должность	Дата	Подпись
1	Шокиев Г	мер.с	04.01.2024	[Signature]
2	Ахмедбаева Э.С	мед.сестра	04.01.2024	[Signature]
3	Тотайбева А	мед.сестра	04.01.2024	[Signature]
4	Кампанурская	мед.сестра	04.01.2024	[Signature]
5	Ирматовна	анушер	04.01.2024	[Signature]
6	Дуболенко О.И	мл.мед	04.01.2024	[Signature]
7	Уширова А.Н	уч.м/с	04.01.2024	[Signature]
8	Жаракчиева Р.Т	ст.мед.	04.01.2024	[Signature]
9	Султамбетов С.А	Техник	04.01.2024	[Signature]
10	Абдиева Г.Э	стоматолог	04.01.2024	[Signature]
11	Абдураманов Н	стол.м/с	04.01.24	[Signature]
12	Обаева А.О	стоматолог	04.01.24	[Signature]
13	Торшбаева С.И	стом.зуб.врач	04.01.24	[Signature]
14	Мамурова М.	стол.м/с	04.01.24	[Signature]
15	Ахмедов Ч	мл.м/с	04.01.24	[Signature]
16	Сембаева А.А	стол.ст.м/с	04.01.2024	[Signature]
17	Саурбаев И.И	стоматолог	04.01.2024	[Signature]
18	Шокиев Г.К	кзр м/с	04.01.2024	[Signature]
19	Кимбаева А.И	мед.сестра	04.01.2024	[Signature]
20	Ибрагимов И.И	мл.м/с	04.01.2024	[Signature]
21	Курманов Б.Т	терапевт	04.01.2024	[Signature]
22	Ахмедова Р.В	мед.сестра	04.01.2024	[Signature]
23	Ахмедова М.	мед.сестра	04.01.2024	[Signature]
24	Мамурова Ф	мед.сестра	04.01.2024	[Signature]
25	Курманов И	мл.м/с	04.01.2024	[Signature]
26	Чиркеева С	м/с	04.01.24	[Signature]

